



LANDSPÍTALI

Klínískar leiðbeiningar

um aðgerðir á stuttu tunguhafti og efrivararhafti

INNGANGUR

Undanfarin ár hefur borið á umræðu um stutt tunguhöft og efrivararhöft í börnum og um þörfina á aðgerðum vegna þess. Þessi umræða hefur einkennst af óvissu um eðli þeirra vandamála sem inngrípinu er ætlað að lækna og skort hefur skýr viðmið við mat, greiningu og meðferð þessa tiltölulega algenga fráviks í festu tungunnar við munnbotninn.

Að beiðni Embættis landlæknis var því ákveðið að kalla saman þverfaglegan hóp starfsmanna Landspítala og heilbrigðisvísindasviðs Háskóla Íslands til þess að semja klínískar leiðbeiningar með svipuðu sniði og gert hefur verið annars staðar á Norðurlöndum og á Bretlandi. Þessar leiðbeiningar eru afrakstur þeirrar vinnu.

Skilgreiningar og ábendingar

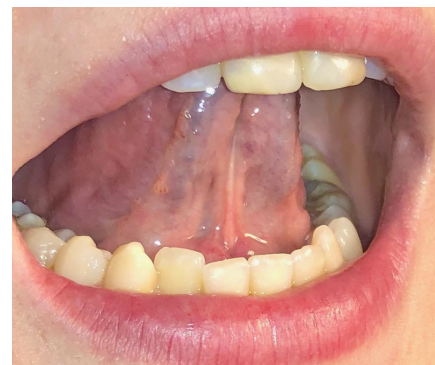Tunguhaft (frenulum of tongue) er slímhúðarfelling sem tengir neðri hluta tungunnar við munnbotninn (mynd 1). **Stutt tunguhaft** (ankyloglossia, tongue tie) er meðfætt frávik í þessari tengingu. Stutt tunguhaft getur haft ólíkar birtingarmyndir, t.d. verið óeðlilega stutt, stíft eða þykkt eða að festa þess er óvenju framarlega á tungunni. Fráviknið getur verið vægt, með þunnu hafti sem nær ekki langt fram, og yfir í mikið þar sem tungan er því sem næst bundin niður í munnbotninn (mynd 2). Stutt tunguhaft getur leitt af sér heftar tunguhreyfingar sem hjá sumum getur skapað vandamál.

Þessi vandamál eru í stórum dráttum þrenns konar:

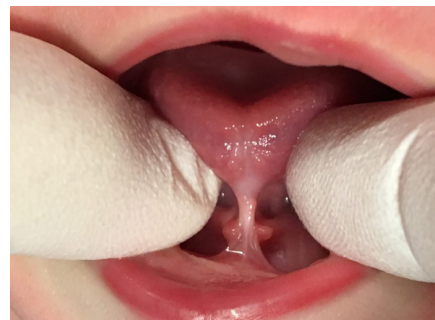1. Brjóstgafavandi hjá ungbörnum (að fjögurra mánaða aldri).
2. Framburðarvandi hjá börnum á síðari stigum leikskóla og fyrri stigum grunnskóla. Aðallega er um að ræða erfiðleika við myndun tann- og tannbergsmæltra hljóða (t, d og s) og sveifluhljóðs (r).
3. Starfsemistengdur (mechanical) vandi hjá börnum og unglingum eða jafnvel fullorðnum.

Þegar tekin er ákvörðun um tunguhaftsaðgerð er mikilvægt að saman fari augljóst stutt tunguhaft og truflun í hreyfistarfsemi tungunnar í samræmi við ofanskráð. Ef svo er ekki er tunguhaftsaðgerð í langflestum tilfellum óþörf. Margir vaxa úr grasi með stutt tunguhaft án þess að hafa af því nokkur einkenni eða óþægindi.

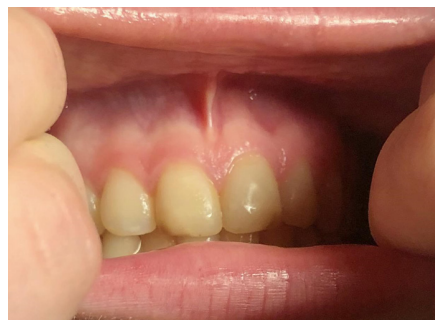Efrivararhaft (upper labial frenulum) (mynd 3) er slímhúðarfelling sem tengir efri vör við tannholdið. Mjög algengt er að efrivararhaft sé áberandi í börnum (mynd 4), sérstaklega áður en fullorðinstennur koma fram. Langoftast minnkar efrivararhaft og verður minna áberandi við tanntöku og þegar efri kjálki og tanngarður stækka og þroskast. Í flestum tilfellum er aðgerð á áberandi efrivararhafti því ástæðulaus.



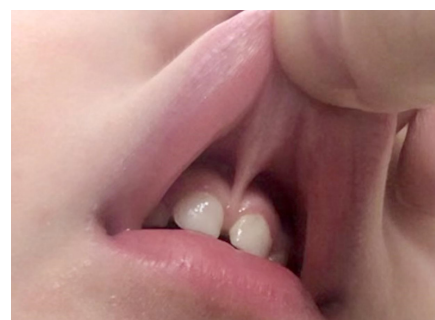
Mynd 1 (Eðlilegt tunguhaft í fullorðnum)



Mynd 2 (Stutt tunguhaft í ungbarni)



Mynd 3 (Eðlilegt efrivararhaft í fullorðnum)



Mynd 4 (Áberandi („stutt“) efrivararhaft í barni á leikskólaaldri)

Brjóstagjafavandi hjá ungbörnum (að fjögurra mánaða aldri)

Tíðni stuttra tunguhafta er talin vera á bilinu 5-10% hjá nýburum. Hjá um helmingi þeirra (25-60%) koma fram vandamál tengd brjóstagjöf. Það er því ekki sjálfgefið að gera þurfi aðgerð á stuttu tunguhafti hjá ungbörnum.

Áður en tekin er ákvörðun um aðgerð vegna brjóstagjafavanda er mikilvægt að fyrir liggi mat brjóstagjafaráðgjafa og barnalæknis. Brjóstagjafaráðgjafi leiðréttir hugsanlega ófullnægjandi brjóstagjafatækni og barnalæknir kannar hvort aðrar líkamlegar orsakir hjá barninu geti legið að baki vandamálinu. Hafa þarf í huga að brjóstagjafavandi er mjög algengur fyrstu vikurnar í lífi barnsins og lagast oft af sjálfu sér eða með ráðgjöf.

Ef þörf er á mati brjóstagjafaráðgjafa og/eða barnalæknis eftir útskrift af sængurlegudeild er það í höndum ljósmóður í heimþjónustu að koma því í kring fyrstu 10 dagana eftir fæðingu. Eftir það er það á ábyrgð ung- og smábarnaverndar Heilsugæslunnar. Hægt er að panta tíma hjá sjálfstætt starfandi brjóstagjafaráðgjöfum (www.ljosmaedrafelag.is/thjonusta/brjostagjafaradgjof), barnalæknum á göngudeild Barnaspítala eða sjálfstætt starfandi barnalæknum.

Ef ekki tekst að leiðrétta brjóstagjafavanda með ráðgjöf og barnið er með stutt tunguhaft er ástæða til þess að klippa á það. Æskilegt er að barnið sé ekki eldra en þriggja til fjögurra mánaða þegar það er gert.

Hjá þeim ungbörnum sem hafa stutt tunguhaft án þess að eiga í vandræðum með brjóstagjöf er almennt séð ekki ástæða til tunguhaftsaðgerðar.

Framburðarvandi hjá leikskólabörnum

Málþroski leikskólubarna er mjög breytilegur. Samkvæmt rannsóknum hafa íslensk börn að meðaltali náð tökum á réttum framburði 90-94% stakra máhljóða við fjögurra til fimm ára aldur og 98% stakra máhljóða við sjö til átta ára aldur. Við fjögurra til fimm ára aldur hafa íslensk börn að meðaltali náð tökum á réttum framburði um 80% samhljóðaklasa og um 95% samhljóðaklasa við sjö til átta ára aldur.

Ef saman fara augljóst stutt tunguhaft og áberandi framburðarvandi sem gæti orsakast af stuttu tunguhafti er ástæða til inngrips. Þá er oftast um að ræða erfiðleika við myndun tann- og tannbergsmæltra hljóða (t, d, s) og sveifluhljóðs (r). Í afmörkuðum tilvikum getur vandi við myndun uppgómmæltra hljóða (k og g) verið til staðar.

Starfsemistengdur (mechanical) vandi hjá börnum, unglingum og fullorðnum

Hér er aðallega átt við skerta hreyfigetu tungunnar við að hreinsa tennur fremst í munni, sleikja út um eða kyssa með tungu. Oftast er um að ræða eldri börn, unglinga eða jafnvel fullorðna.

Hjá börnum á leikskólaaldri getur stutt tunguhaft stöku sinnum valdið erfiðleikum við að færa fæðu til í munni, bæði við tyggingu og kyngingu. Einkenni þess eru þau að barnið kúgast ítrekað þegar það reynir að kyngja bitum. Barnið nær þá ekki að tyggja matinn nægilega vel og/eða á erfitt með að færa tugginn mat aftur í kokið. Mikilvægt er þó að hafa í huga að stutt tunguhaft getur verið til staðar án þess að gera erfitt fyrir við að matast.

Aðgerð á efrivararhafti

Stutt efrivararhaft getur í undantekningartilfellum truflað brjóstagjöf ef efrivörin hreyfist illa frá tannholdinu og barnið nær ekki að grípa um geirvörtuna með henni til þess að ná góðu sögi. Einnig getur aðgerð á áberandi eða stuttu efrivararhafti átt rétt á sér í tengslum við tannréttingar eldri barna eða unglinga. Ekki er mælt með því að klippa á efrivararhaft án tilefnis þegar gerð er aðgerð á stuttu tunguhafti.

Eru aðrar ábendingar fyrir aðgerð á tunguhafti ?

Ekki hefur verið sýnt fram á að tunguhaftsaðgerðir lækni svefntruflanir svo sem kæfisvefn eða óværð eða komi í veg fyrir truflanir í vexti og þroska munnhols og tanna. Ekki hefur heldur verið sýnt fram á að aðgerðir á svokölluðu aftara tunguhafti eigi rétt á sér og er inngripið í besta falli umdeilt og getur verið skaðlegt.

Hafa þarf þó í huga að einföld tunguhaftsaðgerð er nánast hættulaus í höndum fagfólks og að ákvörðun um hvers konar lækni-fræðilegt inngrip er alltaf margþætt og einstaklingsbundin. Stundum eiga undantekningar frá einföldum leiðbeiningum rétt á sér.

Ef stálpað barn, unglingur eða fullorðinn einstaklingur er með áberandi stutt tunguhaft og óskar eindregið eftir því að það sé lagað er sjálfsagt að verða við því þótt einkenni séu lítil eða engin þar sem inngripið er einfalt og nánast hættulaust, oft nægir staðdeyging.

Inngripið

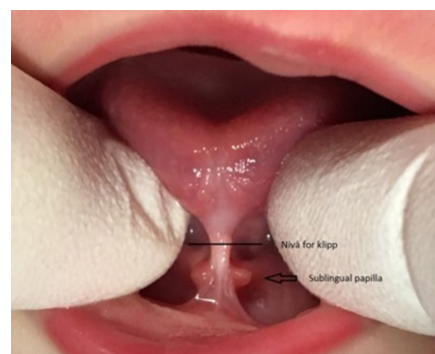Aðgerðir á tunguhöftum gera barnaskurðlæknar, háls- og eyrnalæknar, barnatannlæknar og sumir almennir tannlæknar. Ef aðgerðin er framkvæmd í svæfingu þarf starfsstöðin að uppfylla faglegar kröfur Embættis landlæknis.

Þegar um er að ræða ungbörn með brjóstgafavanda er oftast nægilegt að klippa á haftið (mynd 5). Inngripið á ungbörnum er talið sársaukafrið og krefst nánast aldrei svæfingar. Þó er hægt að deyfja yfirborð slímhimnunar og gefa barninu sykurvatn rétt fyrir inngripið til þess að það þáð finni síður til. Mælt er með því að barnið sé sett á brjóst strax eftir inngripið. Stundum blæðir lítillega í nokkrar mínútur eftir að klippið er á haftið en langdregnar blæðingar geta þó komið fyrir. Stærri blæðingar eru mjög sjaldgæfar.

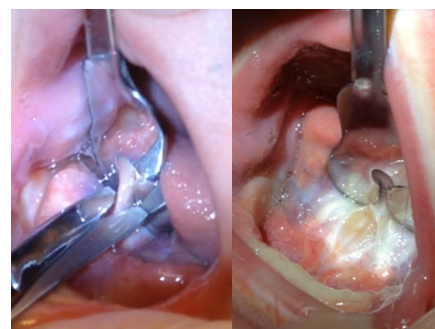
Aðgerð á börnum eldri en 4-6 mánaða krefst yfirleitt svæfingar eða í sumum tilfellum slævingar. Tunguhaftið er oft þykkra en hjá ungbörnum og getur þurft að loka tígullaga sárinu (myndir 6 og 7) með nokkrum uppleysanlegum saumum. Hjá fullorðum og sumum unglingum nægir staðdeyging í stað svæfingar.

Bristol tongue assessment tool (BTAT) og Tongue-tie and breast-fed baby assessment tool (TABBY)

Ýmis stigunarkerfi hafa verið þróuð til þess að aðstoða við klíniska skoðun á tungunni og til þess að meta hvort ástæða sé til aðgerðar á tunguhaftinu. Oft eru þessi matskerfi flókin og óþjál en nýlega (2015) var þróað og birt einfalt og áreiðanlegt stigunarkerfi, svokallað Bristol tongue assessment tool (BTAT), og myndræn framsetning þess, Tongue-tie and breastfeed baby assessment tool (TABBY) (2019). Kerfið er þróað og staðlað með mat á brjóstgafavanda í huga en einnig er hægt að styðjast við það hjá eldri börnum með framburðarvanda eða annan hreyfivanda í tungu. Það felur í sér mat á útliti og hreyfanleika tungunnar og eru gefin stig fyrir fjóra þætti, heildarstiginn er frá 0 og upp í 8. Því færri sem stigin eru þeim mun óeðlilegra er tunguhaftið og ríkari ástæða til aðgerða.



Mynd 5 (Klippið er þétt upp við tungu)



Myndir 6 og 7 (Klippið á tunguhaft, hægri myndin sýnir tígullaga sár sem myndast eftir inngripið)

Bristol tongue assessment tool (BTAT)











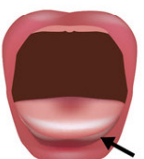

Stigafjöldi / Formgerð og starfsemi tungu	0	1	2	Stig fyrir hvern lið
Lögun tungubrodds	Hjartalaga	Lítils háttar klofinn / hak í tungubroddi	Rúnnaður	
Festing tunguhafts að neðanverðu	Festing ofarlega á tannholdi (þétt við tannstæði framtanna)	Festing neðarlega á tannholdi	Festist í munnbotni	
Lyfting tungu þegar munnur er opinn (barn grætur)	Lyftir tungu lítið upp (nær ekki upp í miðjan munn)	Einungis hliðar tungunnar lyftast upp að miðjum munn	Öll tunga lyftist vel upp í miðjan munn	
Tungan teygist út (hversu langt barnið nær að stinga tungunni úr munninum)	Tungubroddur fyrir innan neðri góm	Tungubroddur nær fram á neðri góm	Tungubroddur getur teygst fram yfir neðri góm	

0-5 stig = Líklega skertar tunguhreyfingar sem geta truflað brjóstagið

6-7 stig = „Borderline“ stigafjöldi. Hugsanleg áhrif á tunguhreyfingar og möguleg áhrif á brjóstagið

8 stig = Eðlilegt tunguhaft

Tongue-tie and breastfed baby assessment tool (TABBY)

	0	1	2	Stig
Lögun tungubrodds				
Festing tunguhafts að neðanverðu				
Lyfting tungu þegar munnur er opinn (barnið grætur)				
Tungan teygist út (hversu langt barnið nær að stinga tungunni úr munninum)				

Viðmiðunarskilmerki fyrir aðgerðir á stuttu tunguhafti hjá börnum

Í sérhverju neðangreindra tilfella er talin ástæða til aðgerðar á tunguhafti hjá börnum ef liðir í upptalningunni 1-4 og 1-3 eiga allir við.

Ungbörn með brjóstagjafavanda (eða pelagjöf)

1. Barnið er yngra en fjögurra mánaða
2. Viðvarandi brjóstagjafa- eða fæðuinntökuvandi er til staðar
3. Búið er að meta og hugsanlega lagfæra brjóstagjafatækni, helst af brjóstagjafaráðgjafa
4. Fram hafi farið mat og skoðun læknis til þess að útiloka aðrar (eða meðvirkandi) orsakir vandans (t.d. nefstífla, mjúkur barki, klofinn gómur, stutt haka, hypotonia, ógreind syndrome eða meltingarsjúkdómar)

Börn með vandamál tengd tali eða hljóðmyndun:

1. Barnið er eldra en tveggja til þriggja ára
2. Framburðar- eða hljóðmyndunarvandi er greinilegur og samrýmist stuttu tunguhafti
3. Talmeinafræðingur hefur metið sjúklinginn og hefur staðfest eftirfarandi:
 - a. Framburðarvandinn er mjög líklega afleiðing af stuttu tunguhafti
 - b. Ólíklegt er að framburðarvandinn leysist af sjálfu sér
 - c. Ólíklegt er að talþjálfun beri áranguri án aðgerðar
4. Aðrar orsakir framburðarvanda hafa verið útilokaðar, svo sem heyrnarskerðing eða truflanir í starfsemi mjúka góms eins og dulinn klofinn gómur (submucous cleft palate)

Börn með vandamál tengd fæðuinntöku:

1. Barnið á í miklum erfiðleikum með að borða fasta fæðu í bitum
2. Sérfræðingur í kyngingu/fæðuinntöku (læknir eða talmeinafræðingur) hefur metið fæðuinntökuvanda barnsins og staðfest eftirfarandi:
 - a. Vandinn er mjög líklega afleiðing af stuttu tunguhafti
 - b. Ólíklegt er að vandinn leysist af sjálfu sér
 - c. Meðferð/þjálfun til að auka færni barns til fæðuinntöku hefur ekki skilað árangri eða er ólíklegt til að skila árangri
3. Aðrar orsakir fæðuinntökuvanda hafa verið útilokaðar, svo sem meltingarsjúkdómar, truflanir í starfsemi mjúka góms, tannskemmdir og fleira

Heimildir

1. Ankyloglossia (tongue-tie) in infants and children, UpToDate, Isaacson GC, Mar 2021
2. National klinisk retningslinje for undersøgelse og behandling af ankyloglossi hos ammede spædbørn, Busck-Rasmussen M et al. Jun 2020
3. Stramt tungebånd, veileder for diagnostikk og behandling av stramt tungebånd hos spedbarn, Oslo universitetssykehus, Nasjonal kompetansetjeneste for amming
4. National Guidance for the Assessment, Diagnosis and Surgical Treatment of Tongue-tie in Breastfeeding Neonates, Ministry of Health New Zealand, Nov 2020
5. Clinical Consensus Statement: Ankyloglossia in Children, Messner AH et al. Nov 2019
6. Division of Ankyloglossia (Tongue Tie) for breast feeding infants and older children/ adults, NHS Clinical Commissioning Group, Jun 2018
7. The development of a tongue assessment tool to assist with tongue-tie identification, Ingram J, Edmond A et al., Arch Dis Child - Fetal Neonatal Ed, 2015
8. The development and evaluation of a picture tongue assessment tool for tongue-tie in breastfed babies (TABBY), Ingram J, Edmond A et al., Int Breastfeed J, 2019

Höfundar

Einar Kristinn Hjaltested, háls-, nef- og eyrnalæknir, Landspítala, Eva Guðrún Sveinsdóttir, lektor í barnatannlækningum, HÍ, Hannes Petersen háls- nef- og eyrnalæknir, prófessor í líffærafræði, HÍ, Heiða D. Sigurjónsdóttir, talmeinafræðingur, Landspítala, Ingibjörg Eiríksdóttir, ljósmóðir, Landspítala, Ólafur Heiðar Þorvaldsson, barnalæknir, Landspítala, Sigurður Björnsson, barnaskurðlæknir, Landspítala og Snjólaug Sveinsdóttir, nýburalæknir, Landspítala.